

Locoregionale anesthesie 1

Anamnese: allergieën, coagulopathie, eerdere klachten na lokale anesthesie.

Techneik: door proximaal, veelal 3-5 ml, anestheticum te injecteren wordt distaal van injectie anesthesie verkregen. Aspireer tijdens injectie, echter dit sluit intravasale injectie niet geheel uit en let daarom op systemische effecten. Complicaties bij intravasale injectie zijn tijd en dosisafhankelijk, de behandeling symptomatisch.



n. medianus



n. radialis

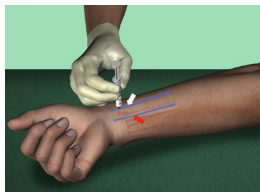
n. ulnaris

POLS

N medianus

landmarks: de nervus ligt tussen pees palmaris longus (PL) (rode pijl) en flexor carpi radialis (FCR) (witte pijl). Identificeer de pezen door de pols tegen weerstand te laten flecteren. De PL is de meest prominente pees. Let op: ong 30% van de patiënten heeft geen PL.

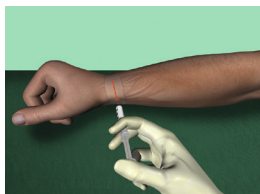
techneik: Voer de naald op tot er paresthesieën ontstaan. Leg een depot van 5 ml rondom en niet in de zenuw. Gebruik een waaitechniek om de succeskans te vergroten. Injecteer 3-5 ml subcutaan voor de palmaire cutane takken.



N radialis superficialis

landmarks: processus stiloideus radii

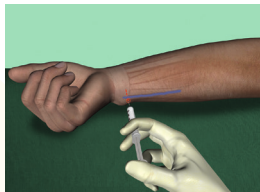
techneik: leg dorsaal een "fieldblock"/richel aan in het subcutane weefsel. Injecteer ongeveer 5 ml vanaf het proc still radii richting mediaal/ulnair tot ongeveer halverwege de pols.



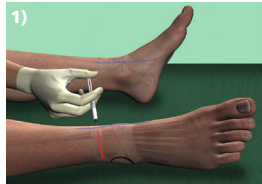
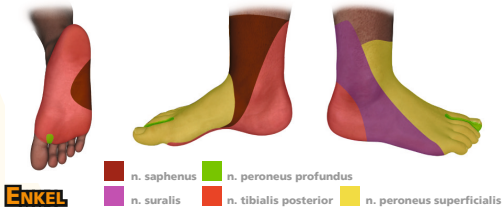
N ulnaris

landmarks: a ulnaris, flexor carpi ulnaris (FCU)

techneik: hand in ulnair deviatie om de FCU te lokaliseren. Voer de palmaire takken: Injecteer van mediaal/ulnair net onder de FCU door. Voor de naald 1-1,5 cm op tot er paresthesieën ontstaan. Trek iets terug en injecteer 5 ml. Injecteer vervolgens 2-3 ml subcutaan boven de FCU voor de oppervlakkige cutane takken.

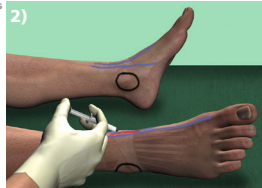


Locoregionale anesthesie 1



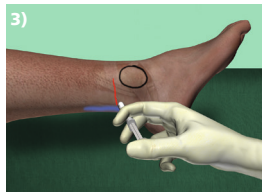
N peroneus superficialis 1)

landmarks: pees tibialis anterior en laterale malleolus
techniek: enkel in dorsoflexie en inversie om de pees van de tibialis anterior te lokaliseren. Leg aan de ventrale zijde van de enkel een fieldblock aan tussen deze pees en de laterale malleolus.



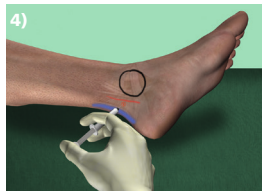
N peroneus profundus 2)

landmarks: pees tibialis anterior en extensor pollicis longus (EPL)
techniek: hallux in dorsoflexie en enkel in eversie om de EPL te lokaliseren. Voor de tibialis anterior zie nervus peroneus superficialis. Injecteer tussen deze pezen ter hoogte van de malleoli. Voer de naald op tot botcontact en trek 2 mm terug. Injecteer 5 ml. Pas een waaiertechniek toe.



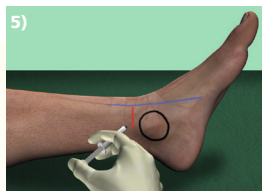
N suralis 3)

landmarks: laterale malleolus en achillespees
techniek: leg een fieldblock aan tussen de laterale malleolus en de achillespees.



N tibialis posterior 4)

landmarks: achillespees en arteria tibialis posterior
techniek: injecteer dorsaal van arteria tibialis posterior. Voer de naald op tot botcontact, trek 2mm terug en injecteer 5 ml. Pas een waaiertechniek toe.



N saphenus 5)

landmarks: pees tibialis anterior en mediale malleolus
techniek: lokaliseer de pees van de tibialis anterior (zie n. peroneus superficialis). Leg een fieldblock aan vanaf 1 cm craniaal van de mediale malleolus tot aan de pees van de tibialis anterior.

