



---

## **Protocol**

### **Serratus Anterior Plane Block (SAPB) op de SEH**

**Auteur: Zarah Reijnders.  
Met medewerking van:  
Noortje Dorscheidt, Nieke Mullaart, Vincent Rietveld.  
Publicatiedatum: 10-2022**

## Opbouw protocol

1 Inleiding	Pagina 2
2 Doel	Pagina 2
3 Indicaties en contra-indicaties	Pagina 3
4 Complicaties	Pagina 4
5 Anatomie	Pagina 4
6 Voorbereiding block-procedure	Pagina 5
7 Werkwijze	Pagina 6
8 Handelingen na block-procedure	8 Pagina
9 Pearls & Pit Falls	Pagina 8
10 Stroomdiagram	Pagina 9
11 Bronnen	Pagina 9

### 1 Inleiding

Pijn is nog steeds één van de belangrijkste redenen waarom patiënten de SEH bezoeken. Het vinden van de optimale methode van pijnbestrijding is dan ook één van de belangrijke pijlers om de kwaliteit van de patiëntenzorg op de SEH te verbeteren. Uit de ruim voorhanden zijnde literatuur weten we dat echogeleide regionale anesthesie een veilige en effectieve methode is om pijnbestrijding te realiseren.

### 2 Doel

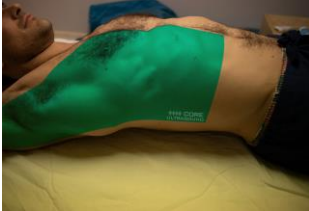Doel: Het uniform, veilig en effectief uitvoeren van het echogeleid Serratus Anterior Plane Block op de SEH door SEH-artsen, A(N)IOS SEH onder supervisie van de SEH-arts, Anesthesisten (i.o.) en daardoor een betere pijnbestrijding voor de SEH-patiënt te realiseren.

### 3 Indicaties/ contra-indicaties

#### Indicaties:

Pijnlijke aandoeningen en/of pijnlijke procedures in het verzorgingsgebied van de r. cutaneus lateralis van de intercostale zenuwen Th2-Th9. Nabijgelegen zenuwen die mede verdoofd kunnen worden zijn de n. thoracicus longus, n. thoracodorsalis, n. intercostobrachialis.

Denk hierbij vooral aan multipele ribfracturen (dorsolateraal en ventraal) maar ook wondbehandeling van grote laceraties of incisie en drainage van abscessen in het verzorgingsgebied (zie afbeelding 1).



Afbeelding 1

Er is geen verplichting vanuit dit protocol om een SAPB te plaatsen. De indicatie voor het plaatsen van een SAPB bij laterale of ventrale ribfracturen kan laagdrempelig overwogen worden bij patiënten met pijnlijke aandoeningen in het bovenstaande verzorgingsgebied en

- 1) Die NRS > 4 houden ondanks adequate orale/ systemische pijnstilling EN/OF
- 2) Die "Rib fracture score" gelijk of hoger dan 7 hebben.

Rib Fracture Score = Breaks x Sides + Age Factor <i>Adapted from Easter (2001)</i>		
Breaks	Sides	Age Factor
Total # of Fractures to the ribs *(Not the # of ribs fractured)	Unilateral = 1 Bilateral = 2	<50 years = 0 51-60 years = 1 61-70 years = 2 71-80 years = 3 >80 years = 4

Afbeelding 2

N.B.: Voor het uitvoeren van de SAPB is het een vereiste om bevoegd en bekwaam te zijn voor echogeleide perifere zenuwblokkades.

N.B.: Indien patiënt een lage rib fracture score heeft, wordt primair gekozen voor een SAPB, bij een hoge score kan in overleg met de anesthesioloog de SAPB als overbrugging worden geplaatst tot een epiduraal kan worden geprikt.

N.B.: Een SAPB zal de pleura niet afdoende verdoven bij het plaatsen van een thoraxdrain, additioneel plaatsen van een anestheticum op en rond de pleura (of een intercostaal block) wordt geadviseerd.

N.B.: Bij ribfracturen aan beide zijden van de thorax is het raadzaam om een SAPB te plaatsen aan de meest pijnlijke zijde, of epidurale analgesie te overwegen. Bilaterale plaatsing van SAPB wordt vooralsnog afgeraden i.v.m. verhoogde kans op complicaties zoals Local Anesthetic Systemic Toxicity (LAST).

N.B.: 2 uur na toediening van het SAPB is de piek plasmaspiegel ruim afgenomen en kan een epiduraal worden geprikt.

#### Contra-indicaties

##### - Absoluut

- o Teken van infectie ter hoogte van de injectie plaats.
- o Allergie voor het te gebruiken lokaal anestheticum.

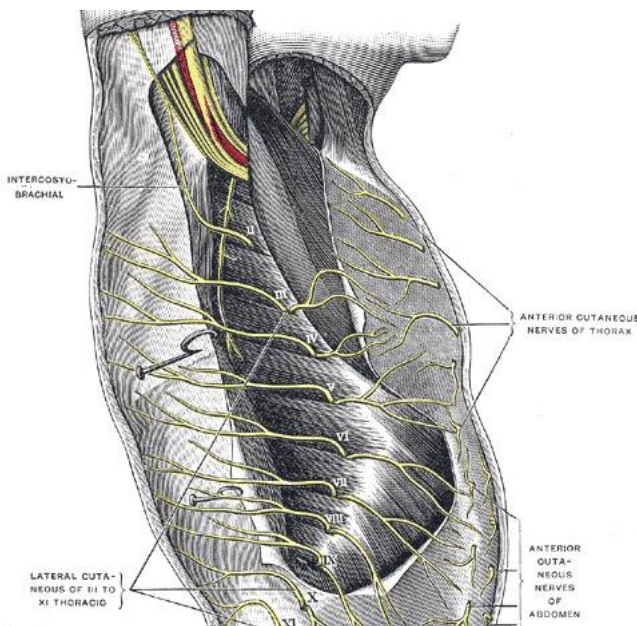
##### - Relatief

- o Niet-coöperatieve patiënt en/of patiënt met verlaagd bewustzijn.
- o Niet goed kunnen beoordelen van de neurologische status.
- o Pre-existente aandoeningen die respiratoire functie ernstig belemmeren.
- o Afwijkingen en/of letsel betreffende (het gebied rondom) de te verdoven zenuwen, waardoor de anatomie niet meer goed herkenbaar is op echo; bijvoorbeeld bij subcutaan emfyseem, of bij reeds ingebrachte thoraxdrain, of bij status na operatie in het gebied.
- o Gebruik van antistolling met INR > 4.5 en/of aandoeningen met verminderde stollingswerking (DOAC's/trombocytenaggregatieremmers gebruik is géén contra-indicatie).

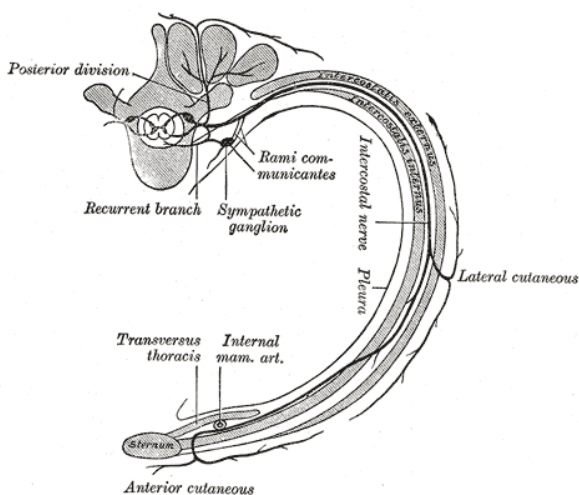
## 4 Mogelijke complicaties voor patiënten

- Pneumothorax – een pneumothorax kan optreden, indien de pleura geraakt wordt. Probeer richting een rib of naar een rib toe te prikken om de kans hierop te verkleinen. Bij het optreden van een pneumothorax kan een thoraxdrain noodzakelijk zijn.
- Bloeding – bijvoorbeeld bij het raken van de a. thoracodorsalis welke langs de latissimus dorsi naar caudaal loopt. Probeer voor het prikken de arterie in beeld te brengen om zo de kans op het raken hiervan te verkleinen. Indien een bloeding plaatsvindt, kan een borstband ter compressie nuttig zijn.
- Zenuwschade – zal onwaarschijnlijk plaatsvinden, mogelijk kan er een tijdelijke scapula alata ontstaan (bij het raken van de n. thoracicus longus die de m. serratus innerveert), of een tijdelijk milde adductiebeperking van de schouder (bij het raken van de n. thoracodorsalis die de m. latissimus dorsi innerveert)
- Falen/niet adequate pijnstilling
- Infectie
- Toxiciteit /L.A.S.T. (Local Anesthetic Systemic Toxicity) – zie [www.lipidrescue.org](http://www.lipidrescue.org) voor achtergrondinformatie en voor een voorbeeld van een behandelprotocol)

## 5 Anatomie



Afbeelding 3



Afbeelding 4

Bij een SAPB wordt het lokaal anestheticum gespoten net boven de serratus anterior, onder de latissimus dorsi. Injectie van het serratus anterior plane block met een lokaal anestheticum zorgt voor blokkade van de r. cutaneus lateralis waarbij verspreiding plaatsvindt naar de intercostale zenuwen van Th2-Th9. Het block kan geplaatst worden bij patiënten in rugligging of zijligging. Beide procedures worden hieronder beschreven.

## 6 Voorbereiding block-procedure

### Benodigheden:

Echo apparaat

### Block-bak benodigheden

- Protocol echogeleid SAPB
- Protocol L.A.S.T. (Local Anesthetic Systemic Toxicity) ; zie [www.lipidrescue.org](http://www.lipidrescue.org) voor achtergrondinformatie en voorbeeld van behandelprotocol)
- Desinfectie materiaal (gazen en 70% alcohol)
- Steriele echogel
- Tegadermpleister 10x12cm
- Echogene naald voor zenuwblokkades 50mm / 100mm
- 50 cc spuit
- Intralipid
- Lokaal anestheticum berekend op basis van het gewicht. Bij gezonde patiënten < 75 jaar: Levobupivacaine 2 mg/kg of Ropivacaine 3 mg/kg, dit aanvullen met NaCl tot 30cc vocht in een spuit (door te verdunnen is er meer volume van anestheticum, waardoor verspreiding daarvan in het gebied beter gerealiseerd wordt). Bij patiënten met comorbiditeiten (bv leverfunctiestoornis, nierfunctiestoornis, hartfalen), of als diegene ouder is dan 75 jaar of een ASA hoger heeft dan 2, dan een lagere dosering handhaven; Levobupivacaine 1,66mg/kg, of Ropivacaine 2mg/kg.

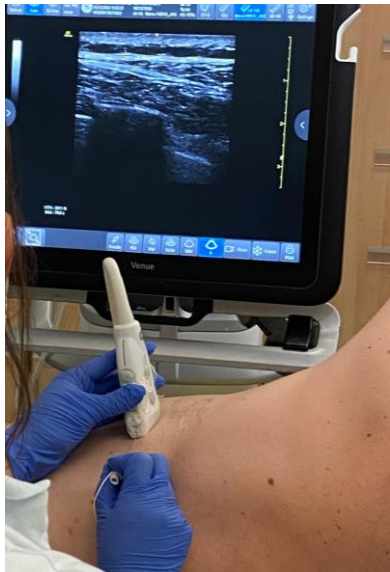Rekenvoorbeeld: Gezonde patiënt van 75 kg:

Middel	Benodigde dosering	Concentratie	Inhoud	Totaal in spuit
Levobupivacaine	150mg	5,0 mg/ml	30cc Levobupi	30cc
	150mg	7,5 mg/ml	20cc Levobupi 10cc NaCl	30cc
Ropivacaine	225mg	7,5 mg/ml	30cc Ropivacaine	30cc

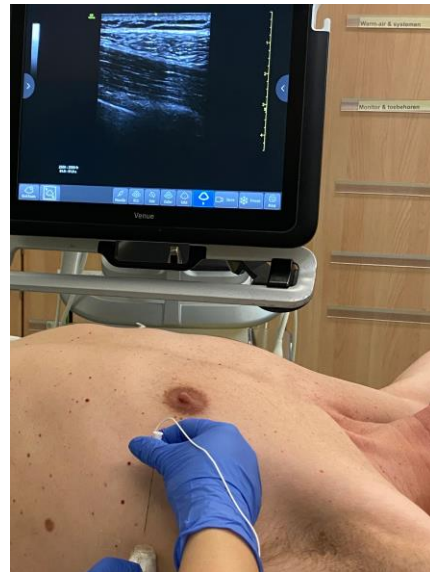Patient van 75kg met comorbiditeiten/leeftijd > 75 jaar/ASA>2:

Middel	Benodigde dosering	Concentratie	Inhoud	Totaal in spuit
Levobupivacaine	125mg	5,0 mg/ml	25cc Levobupi 5cc NaCl	30cc
	125mg	7,5 mg/ml	16,7cc Levobupi 13,3cc NaCl	30cc
Ropivacaine	150mg	7,5 mg/ml	20cc Ropivacaine 10cc NaCl	30cc

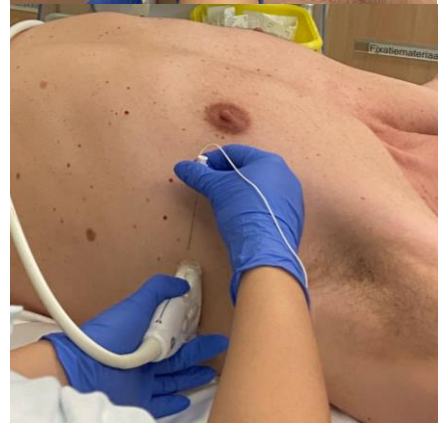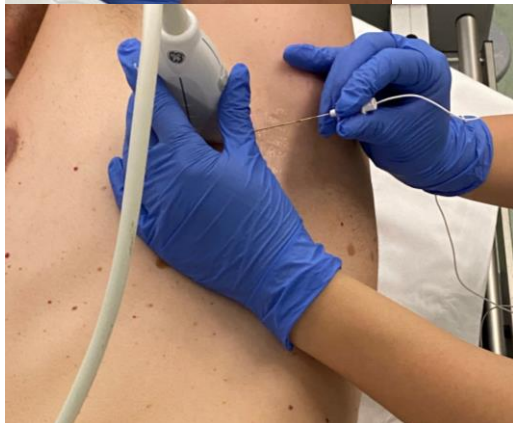## 7 Werkwijze



Afbeelding 5a. SAPB in zijligging.



5b. SAPB in rugligging

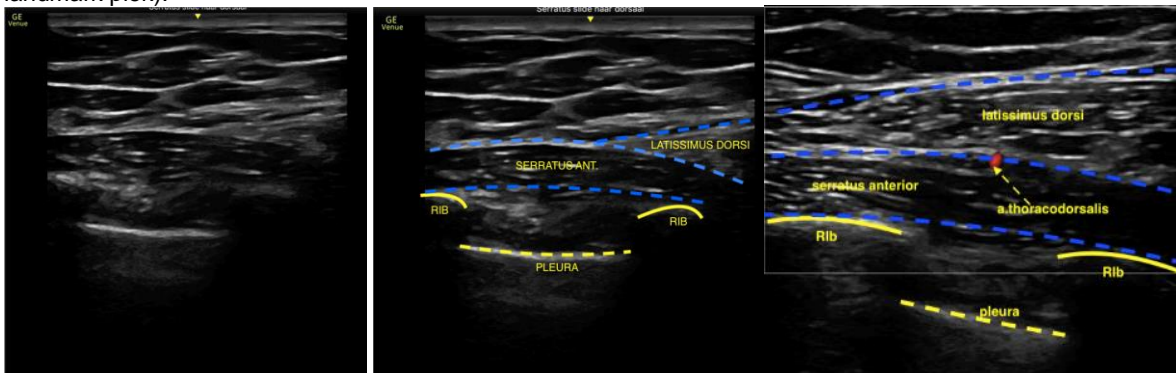


### Procedure zijligging Vorbereiding

- Inuus, monitor met saturatie en aan de leads.
- Laat de patiënt op de niet aangedane zijde liggen, met de arm naar voren geflecteerd.
- Controleer injectieplaats (nog niet steriel) met echo
- Laat alle benodigdheden klaarzetten (zie 'benodigdheden').
- Steriliseer injectieplaats, breng steriele echogel op de injectieplaats aan, laat de lineaire probe met tegaderm afdekken.

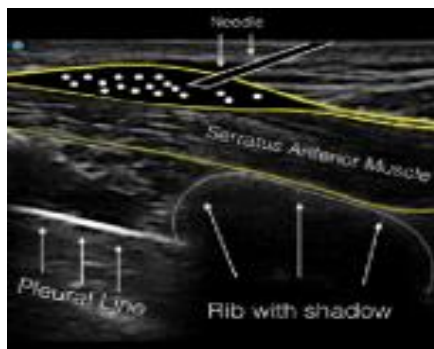
### Procedure

- Plaats de probe transversaal/in-plane midaxilaire net craniaal van tepelhoogte (plaats de probe op de vooraf bepaalde landmark plek).



Afbeelding 6a: echovoorbeeld anatomie, b+c: echovoorbeeld anatomie met markering.

- Zorg dat je de serratus anterior en de latissimus dorsi in beeld hebt. De probe kan iets naar dorsaal worden bewogen indien de latissimus dorsi in de midaxillair lijn niet in beeld wordt gebracht. Voor extra controle van de landmarks kan de colour aangezet worden. In principe zou de a. thoracodorsalis (A.T.) tussen de latissimus dorsi en de serratus anterior zichtbaar moeten zijn. Identificeer ook de overige landmarks: de rib en de pleura
- Prik echogeleid in plane vanuit dorsaal naar ventraal.
- Voer de naald op totdat de punt van de naald door de latissimus dorsi is gegaan, net boven de serratus anterior. Aspireer ter controle of er geen bloedvat is geraakt en spuit daarna het lokale anestheticum aldaar. Als deze eerste kleine hoeveelheid lokaal anestheticum (hiervoor mag ook NaCl worden gebruikt) ervoor zorgt dat er hydrodissectie optreedt, is er een goede positie van de naaldpunt bereikt (zie afbeelding 7).



Afbeelding 7: Hydrodissectie is zichtbaar doordat er tussen de spieren een ruimte met lokaal anestheticum ontstaat waarbij de fasciebladen van elkaar af komen. Bij een te diepe of te ondiepe plaatsing van de naaldpunt zal bij inspuiten van het lokaal anestheticum een intramusculaire injectie volgen waarbij er geen hydrodissectie zoals hierboven beschreven zichtbaar is maar verspreiding van het lokaal anestheticum in de spier. Als er sprake is van een intramusculaire injectie dient de naald te worden verplaatst naar een diepere of ondiepere positie en moet er na aspiratie opnieuw een paar ml lokaal anestheticum worden ingespoten om de correcte positionering te testen en hydrodissectie te bewerkstelligen.

- Bij een correcte naaldpositie, spuit het lokaal anestheticum langzaam in en aspireer om de 5ml. Blijf de naaldpunt in beeld houden terwijl je injecteert, daarbij is zichtbaar dat het lokaal anestheticum zich verspreidt tussen de fasciebladen van de spieren.
- Tip: indien je de naald richting een rib toe beweegt zal de kans op een pneumothorax lager zijn (bij onverwachte bewegingen zal de naald dan tegen de rib aan stoten, in plaats van de pleura in gaan).
- Toevoeging van dexamethason 8 mg i.v. zorgt voor verlenging van de werking van het anestheticum, naast dat het zelf een pijnstillend effect heeft/anti-emetisch werkt. Tevens is er een laag risico op ernstige dysregulatie bij diabetes indien het eenmalig gegeven wordt.

## Procedure rugligging

### Vorbereiding

- Infuus, monitor met saturatie en aan de leads
- Laat de patiënt op zijn rug liggen met de arm aan de aangedane zijde volledig geabduceerd.
- Controleer injectieplaats (nog niet steriel) met echo.
- Laat alle benodigdheden klaarzetten (zie 'benodigdheden').
- Steriliseer injectieplaats, breng steriele echogel op de injectieplaats aan, laat de lineaire transducerkop met tegaderm afdekken.

### Procedure

- Plaats de probe transversaal/in-plane midaxillair net craniaal van tepelhoogte (plaats de probe op de vooraf bepaalde landmark plek).
- Zorg dat je de serratus anterior en de latissimus dorsi in beeld hebt. De probe kan iets naar dorsaal worden bewogen indien de latissimus dorsi in de midaxillair lijn niet in beeld wordt gebracht. Voor extra controle van je landmarks kan de colour aangezet worden. In principe zou de a. thoracodorsalis (A.T.) tussen de latissimus dorsi en de serratus anterior zichtbaar moeten zijn. Identificeer ook de overige landmarks: de rib en de pleura.
- Prik echogeleid "in plane" vanuit dorsaal naar ventraal:
- Voer de naald op totdat de punt van de naald door de latissimus dorsi is gegaan, net boven de serratus anterior. Aspireer ter controle of er geen bloedvat is geraakt en spuit daarna het lokale anestheticum aldaar. Als deze eerste kleine hoeveelheid lokaal anestheticum (hiervoor mag ook NaCl worden gebruikt) ervoor zorgt dat er hydrodissectie optreedt, is er een goede positie van de naaldpunt bereikt (zie afbeelding 7). Hydrodissectie is zichtbaar doordat er tussen de spieren een ruimte met lokaal anestheticum ontstaat waarbij de fasciebladen van elkaar af komen. Bij een te diepe of te ondiepe plaatsing van de naaldpunt zal bij inspuiten van het lokaal anestheticum een intramusculaire injectie

volgen waarbij er geen hydrodissectie zoals hierboven beschreven zichtbaar is maar verspreiding van het lokaal anestheticum in de spier. Als er sprake is van een intramusculaire injectie dient de naald te worden verplaatst naar een diepere of ondiepere positie en moet er na aspiratie opnieuw een paar ml lokaal anestheticum worden ingespoten om de correcte positionering te testen en hydrodissectie te bewerkstelligen.

- Bij een correcte naaldpositie, spuit het lokaal anestheticum langzaam in en aspireer om de 5ml. Blijf de naaldpunt in beeld houden terwijl je injecteert, daarbij is zichtbaar dat het lokaal anestheticum zich verspreidt tussen de fasciebladen van de spieren.
- Tip: indien je de naald richting een rib toe beweegt zal de kans op een pneumothorax lager zijn (bij onverwachte bewegingen zal de naald dan tegen de rib aan stoten, in plaats van de pleura in gaan).
- Toevoeging van dexamethason 8 mg i.v. zorgt voor verlenging van de werking van het anestheticum, naast dat het zelf een pijnstillend effect heeft/anti-emetisch werkt. Tevens is er een laag risico op ernstige dysregulatie bij diabetes indien het eenmalig gegeven wordt.

## 8 Handelingen na block-procedure

- Plak een pleister bovenop de injectieplaats met datum en tijd van plaatsing anestheticum.
- Documenteer de plaatsing van de SAPB in de statusvoering met tijdstip van plaatsing, type, hoeveelheid en concentratie anestheticum.

Indien patiënt wordt opgenomen:

- Overweeg laagdrempelig opname voor ribfracturen bij "Rib score" > 7
- Verpleegkundige op de afdeling zal naast de gebruikelijke controles ook specifiek aandacht moeten hebben voor de pijnscores en deze in de status noteren
- Op de afdeling zal met een standaard pijnregime volgens lokaal protocol moeten worden gestart. Mocht blijken dat na het uitwerken van het SAPB de reguliere systemische pijnstilling onvoldoende is dan is een consult met het pijnteam geïndiceerd.
- Bij een rib score >10 kan het pijnteam al in consult worden gevraagd bij opname.

Voorwaarden om naar huis te kunnen na het plaatsen van een SAPB zijn:

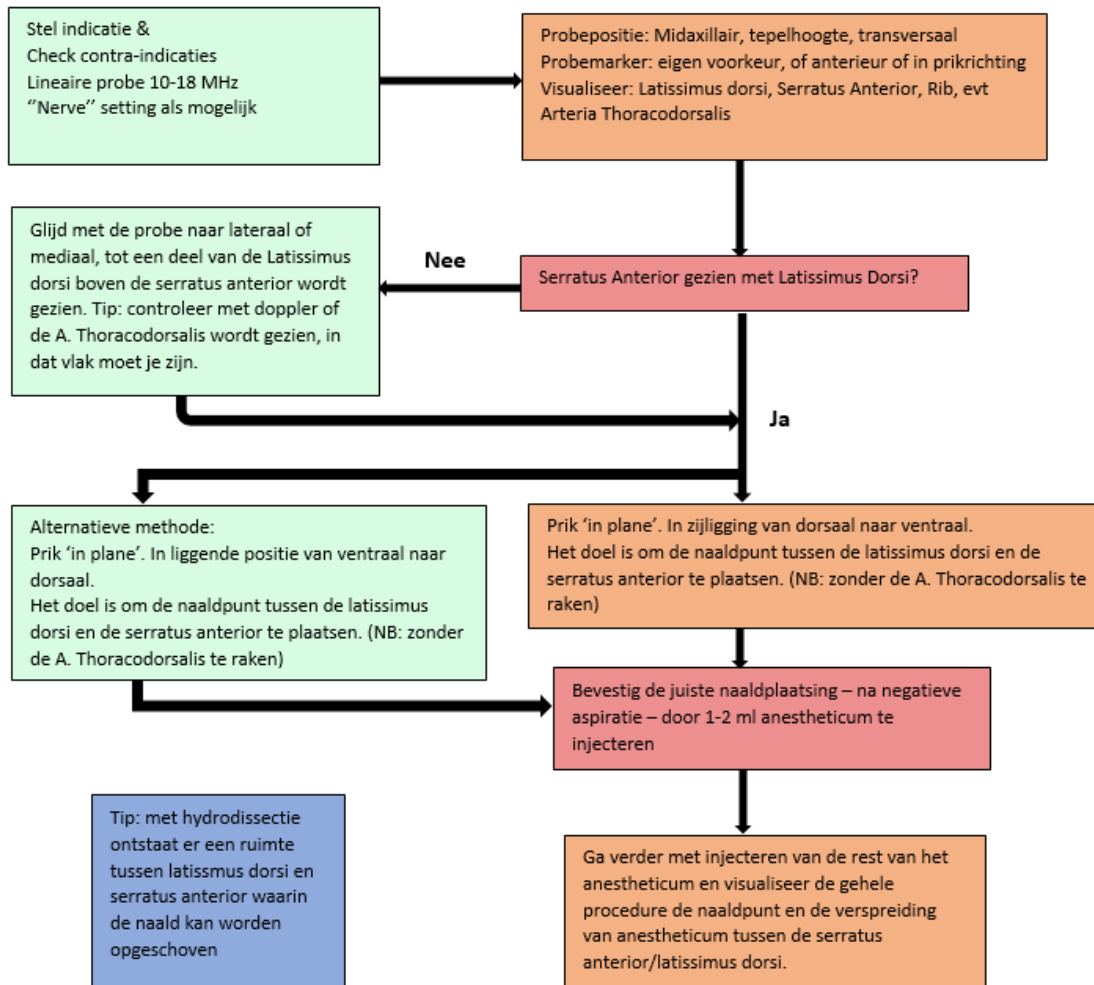
- Patiënt heeft geen indicatie voor opname.
- SAPB is ongecompliceerd verlopen en de patiënt is minimaal 30-60 min geobserveerd zonder dat er tekenen van LAST of andere complicaties t.g.v. het block zijn opgetreden.
- Patiënt begrijpt de mogelijke complicaties van de SAPB en/of de ribfracturen en is in staat telefonisch contact op te nemen met de SEH en naar de SEH te kunnen komen als dat geïndiceerd is.

## 9 Pearls & Pitfalls

- Bij alle perifere blocks is het van belang om de naaldpunt goed in beeld te houden gedurende de gehele procedure en om de 5ml te aspireren.
- Als de patiënt paresthesieën voelt moet de naald echogeleid opnieuw gepositioneerd worden.
- Plaatsing van het anestheticum onder de serratus anterior in plaats van erboven (diep vs oppervlakkig) kan soms makkelijker zijn indien de anatomie veranderd is (bv bij subcutaan emfyseem), echter hierbij is er een verhoogde kans op een pneumothorax gezien de naaldpunt dan dichterbij de pleura geplaatst wordt.
- Het anestheticum zal niet direct werkzaam zijn en heeft over het algemeen 30 min nodig om in te werken.
- Als er gelijktijdig elders een lokaal anestheticum wordt gebruikt, bijvoorbeeld indien er een thoraxdrain wordt geplaatst, houdt dan in de gaten of de maximale dosering anestheticum niet overschreden wordt.
- Voor tekenen LAST (Local Anaesthetic Systemic Toxicity) is zeker een half uur na inspuiten van anestheticum frequente controle van vitale parameters van belang.



## 10 Stroomdiagram



## 11 Bronvermelding/referenties

### Videovoorbeeld:

<https://www.coreultrasound.com/serratus/>

### Overige bronnen:

1. Blanco R, Parras T, McDonnell J. G, Prats-Galino A. Serratus plane block: a novel ultrasound-guided thoracic wall nerve block. Anaesthesia, 68(11), 1107–1113. [Accessed 1/5/21]
2. Durant E, Dixon B, Luftig J, et al. Ultrasound-guided serratus plane block for ED rib fracture pain control. American Journal of Emergency Medicine 2017; 35: 197.e3–6. (Accessed 1/5/21).
3. Schneckeburger M, Mathew J, Fitzgerald M, et al. Regional anaesthesia for rib fractures: A pilot study of serratus anterior plane block. Emergency medicine Australasia : EMA, 2021, 33: 788-793. Advance online publication. [Accessed 1/5/21].
4. Rose, P., Ramlogan, R., Sullivan, T. et al. Serratus anterior plane blocks provide opioid-sparing analgesia in patients with isolated posterior rib fractures: a case series. Can J Anesth/J Can Anesth 66, 1263–1264, 2019.[Accessed 1/5/21].
5. L May, C Hillermann, S Patil. Rib fracture management, BJA Education, Volume 16, Issue 1, January 2016, Pages 26–32, [Accessed 1/5/21]
6. Image1 – Cutaneous distribution of thoracic nerves. (Testut.). Fig.820. Henry Gray (1825–1861). Anatomy of the Human Body. 1918. Bartleby.
7. Image2 – Diagram of the course and branches of a typical intercostal nerve. Fig.819. Henry Gray (1825–1861). Anatomy of the Human Body. 1918.
8. Bulger EM, Arneson MA, Mock CN, Jurkovich G J. Rib fractures in the elderly. J Trauma. 2000;48(6):1040–1046; discussion 1046–1047. <https://doi.org/10.1097/00005373-200006000-00007>

9. May L, Hillermann C, Patil S. Rib fracture management. *BJA Educ.* 2016;16(1):26–32. <https://doi.org/10.1093/bjaceaccp/mkv011>
10. Bergeron E, Lavoie A, Clas D, et al. Elderly trauma patients with rib fractures are at greater risk of death and pneumonia. *J Trauma.* 2003;54(3):478–485. <https://doi.org/10.1097/01.TA.0000037095.83469.4C>
11. Wu CL, King AB, Geiger TM, et al. American Society for Enhanced Recovery and Perioperative Quality Initiative joint consensus statement on perioperative opioid minimization in opioid-naïve patients. *Anesth Analg.* 2019;129(2):567–577. <https://doi.org/10.1213/ANE.0000000000004194>
12. Galvagno SM, Smith CE, Varon AJ, et al. Pain management for blunt thoracic trauma: a joint practice management guideline from the Eastern Association for the Surgery of Trauma and Trauma Anesthesiology Society. *J Trauma Acute Care Surg.* 2016;81(5):936–951. <https://doi.org/10.1097/TA.0000000000001209>
13. Thiruvengkatarajan V, Cruz Eng H, Adhikary SD. An update on regional analgesia for rib fractures. *Curr Opin Anaesthesiol.* 2018;31(5):601–607. <https://doi.org/10.1097/ACO.0000000000000637>
14. Hernandez N, de Haan J, Clendeninn D, et al. Impact of serratus plane block on pain scores and incentive spirometry volumes after chest trauma. *Local Reg Anesth.* 2019;12:59–66. <https://dx.doi.org/10.2147%2FLRA.S207791>
15. Durant E, Dixon B, Luftig J, Mantuani D, Herring A. Ultrasound-guided serratus plane block for ED rib fracture pain control. *Am J Emerg Med.* 2017;35(1):197.e3–197.e6. <https://doi.org/10.1016/j.ajem.2016.07.021>
16. Kunhabdulla NP, Agarwal A, Gaur A, et al. Serratus anterior plane block for multiple rib fractures. *Pain Physician.* 2014;17(4):E651–E653. <https://www.painphysicianjournal.com/current/pdf?article=MjE0MQ%3D%3D&journal=83>
17. Bossolasco M, Bernardi E, Fenoglio, L. Continuous serratus plane block in a patient with multiple rib fractures. *J Clin Anesth.* 2017;38:85–86. <https://doi.org/10.1016/j.jclinane.2016.12.015>
18. Mayes J, Davison E, Panahi P, et al. An anatomical evaluation of the serratus anterior plane block. *Anaesthesia.* 2016;71(9):1064–1069. <https://doi.org/10.1111/anae.13549>
19. Woodworth GE, Ivie RMJ, Nelson SM, Walker CM, Maniker RB. Perioperative breast analgesia: a qualitative review of anatomy and regional techniques. *Reg Anesth Pain Med.* 2017;42(5):609–631. <https://doi.org/10.1097/AAP.0000000000000641>
20. Johnston DF, Black ND, O'Halloran R, Turbitt LR, Taylor SJ. Cadaveric findings of the effect of rib fractures on spread of serratus plane injections. *Can J Anesth.* 2019;66(6):738–739. <https://doi.org/10.1007/s12630-019-01340-9>
21. Biswas A, Castanov V, Li Z, et al. Serratus plane block: a cadaveric study to evaluate optimal injectate spread. *Reg Anesth Pain Med.* 2018;43(8):854–858. <https://doi.org/10.1097/AAP.0000000000000848>
22. Rose P, Ramlogan R, Sullivan T, Lui A. Serratus anterior plane blocks provide opioid-sparing analgesia in patients with isolated posterior rib fractures: a case series. *Can J Anaesth.* 2019;66(10):1263–1264. <https://doi.org/10.1007/s12630-019-01431-7>
23. Ilfeld BM, Gabriel RA. Basal infusion versus intermittent boluses for perineural catheters: should we take the 'continuous' out of 'continuous peripheral nerve blocks'? *Reg Anesth Pain Med.* 2019;44:285–286. <https://doi.org/10.1136/rapm-2018-100262>
24. Rose P, Ramlogan R, Madden S, Lui A. Serratus anterior plane block home catheter for posterior rib fractures and flail chest. *Can J Anesth.* 2019;66(8):997–998. <https://doi.org/10.1007/s12630-019-01383-y>
25. Ultrasound-Guided Serratus Anterior Plane Block (SAPB) Improves Pain Control in Patients With Rib Fractures. Kring RM, Mackenzie DC, Wilson CN, Rappold JF, Strout TD, Croft PE. *J Ultrasound Med.* 2022 Feb 2. doi: 10.1002/jum.15953.
26. Womack J, Varma MK: Serratus plane nerve block for shoulder surgery. *Anaesthesia* 2014;69:395–396.
27. Eid M, Nassr M, Aziz A: Serratus anterior plane nerve block for flail chest injury. *Anaesthesia Cases* June 18, 2014, 2014-0074.
28. Kunhabdulla NP, Agarwal A, Gaur A, Gautam SK, Gupta R, Agarwal A: Serratus anterior plane nerve block for multiple rib fractures. *Pain Physician* 2014;17:E651–653.
29. Madabushi R, Tewari S, Gautam SK, Agarwal A, Agarwal A: Serratus anterior plane nerve block: a new analgesic technique for post-thoracotomy pain. *Pain Physician* 2015;18:E421–424.

#### Relevante sites:

<http://highlandultrasound.com/rib-fractures>

<https://www.coreultrasound.com/serratus/>

<https://www.asra.com/guidelines-articles/how-i-do-it/asra-news/2020/05/02/how-i-do-it-serratus-anterior-plane-block-for-rib-fractures>

<https://www.rcemlearning.co.uk/reference/ultrasound-guided-serratus-anterior-plane-block/#1632822357000-f70118d8-fe5e>

<http://lipidrescue.org/>